

Str. 8/8  
Broj 340/2024  
Rijeka, 14.10.2024

OVJEROVLJENI PRIJEVOD SA TALIJANSKOG NA HRVATSKI JEZIK



CONGREGAZIONE DELLESUORE  
INFERMIERE DELL'ADDOLORATA  
OSPEDALE VALDUCE

Osp. Classif. - Art. 1 L. 12-2-68 n. 132 con D.R. 12-2-74 n. 6879  
Via Dante, 11 - COMO - Tel. 031.324.111 - Fax 031.308.047

22/06/2024

Sp. Mantoro ITALO

Trasferire referto dx  
utile:

- TC Addome - fegato  
e referto scritto

Dr. ZANARO Vito  
ZNRPHIL63P01L682T

Sistema Sanitario



Regione  
Lombardia



CONGREGAZIONE DELLE SUORE  
INFERMIERE DELL'ADDOLORATA  
OSPEDALE VALDUCE

Dott. Michel Zanardo

Specialista in Chirurgia

339 8153485

Tel. 031/324111

Cognome: MONTORO  
Nome: ITALO  
Sesso: M  
Data di nascita: 11-06-1936

Telefono: 031.450096 335 5449512  
Indirizzo: VIA FIRENZE N 11  
C.A.P. 22070  
Città: CASNATE CON BERNATE

Data Acc.: 28-06-2024

Nosologico: 2024/C4/120958  
Id Acc: 5232828  
Storico: 2004011946

Visita Chirurgica: Paziente riferisce di aver notato tumefazione della regione inguinale destra, asintomatica.

Ha eseguito ecografia con evidenza di tumefazione inguinale di univoca interpretazione (ernia inguinale? cisti ileopettinea?) potrebbe essere utile completamento delle indagini

E.O. presenza di tumefazione sferoidale, mobile nel canale inguinale probabilmente adesa al funicolo, non rispondente ai colpi di tosse

Difficile confermare ernia o cisti utile prima di eventuale asportazione integrare visita con:

- To addomino-pelvica e scrotale per inquadramento della tumefazione
- Da rivedere con esame per proseguimento dell'iter diagnostico terapeutico.

email: michelzanardo@yahoo.it

CON CONTRASTO

(filtrato 38 ml/min  
con creat. chiarito  
di 1,38 mg/dl.)

Como, li 28-06-2024



2004011946

Il medico MICHEL ZANARDO



2024C4120958

# nexi

PAGOBANCOMAT  
PAGOBANCOMAT

ACQUISTO

CENTRO RADIOLOGICO DIAGN  
GRANDATE

Eser. 523663300002  
A.I.I.C. 00000005696  
DATA 05/07/24 ORA 07:58  
TML 02575409 STAN 021970  
Mod. Online CTLS ICC  
AUT. 187357 OPER. 022145  
ARC 00

Pagobancomat C-Less

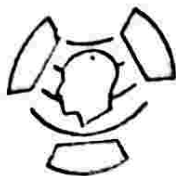A.ID A0000001410001 APPL PagobANCOMAT  
ATC 0018 TCC 380 TT 00TrCC 978 UN 70425EF6  
TYR 0000040000 A.R.Q.C. 6F1412F6455AC33D  
IAD00020A26F0500000000000000000

IMPORTO € 252,00

--- COPIA CLIENTE ---  
Transazione eseguita

Grazie e arrivederci  
B.ca Popolare di Sondrio

---



## Centro Radiologico Diagnostico Comasco S.r.l.

SS dei Giovi 59, 22070 Grandate (CO)  
 CF e PI: 03754500134  
 Tel e Fax 031-452431  
 Mail: info@crd.co.it - Site: crd.co.it  
 Dir. San. Dott. Roberto Riolta

Fattura numero 2024028429

del 05/07/2024

Montoro Ilalo

Via Firenze 11

22070 Casnate Con Bernate (Co)

C.F. MNTTLI36H11A448J

Q. Descrizione della prestazione	Subtotale
1 TC Addome completo senza e con mdc - classe di dose IV - dott. Riolta Roberto	250,00 €

Totale 250,00 €

Marca da bollo 2,00 €

Totale da pagare 252,00 €

Le prestazioni sanitarie e le prestazioni effettuate su prescrizione medica, sono esenti da IVA ai sensi dell'art. 10, comma 1, n. 18 del D.P.R. 633/72 e successive modificazioni, e soggette a imposta di bollo. Marca e anticipazioni conto clienti escl. IVA art. 15 D.P.R. 633/72. Le cessioni di beni sono soggette a IVA.  
 E' responsabilità del destinatario verificare la correttezza dei dati anagrafici e fiscali.

PAGATO

Pagato tramite POS





Nome Montoro Italo  
Data di nascita 11.06.1936  
Descrizione esame TC Addome completo senza e con mdc □ classe di dose IV  
Data esame 05.07.2024  
Quesito Diagnostico:

**TC addome completo-scrotale con senza e con mdc**

Motivo della richiesta: tumefazione in sede inguino-scrotale destro di ndd.

*Esame eseguito pre- e post-contrasto (Iopamiro 300, 80 ml), con tecnica multifasica.*

Formazioni ipodense, di dimensioni da qualche millimetro fino a 2,1 cm, nel contesto del parenchima epatico, riferibili a cisti biliari. Non lesioni focali solide. Lieve ipertrofia del lobo sinistro epatico. Colecisti senza calcoli iperdensi nel contesto. Vie biliari non dilatate.

Milza di dimensioni nei limiti. Milza accessoria sul versante anteriore di circa 2 cm.

Lo studio del pancreas non evidenzia lesioni focali né dilatazione del dotto pancreatico principale.

Asse splenoportale ben pervio.

Non espansi surrenalici.

I reni presentano dimensioni nei limiti. Minuscola cisti densa corticale al polo inferiore del rene sinistro, di 5 mm. Non evidenza di lesioni focali espansive né di idronefrosi.

L'aorta sottorenale, diffusamente calcifica, presenta calibro comunque nei limiti. Lieve ectasia degli assi iliaci comuni.

Diverticolosi del sigma attualmente non complicata.

La vescica non presenta lesioni parietali. Severa ipertrofia prostatica.

Entrambi i didimi sono presenti nel sacco scrotale e di aspetto regolare.

Il canale inguinale di destra è occupato da formazione solida, irregolare, con calcificazioni nel contesto, di aspetto policiclico e con enhancement dopo mdc. La formazione presenta diametri di 4 × 3 × 3,4 cm..

Ulteriori piccole calcificazioni, ma senza espansi solidi, sono rilevabili nel canale inguinale di sinistra.

Non si apprezzano adenomegalie in regione inguinale e a livello degli assi iliaci esterni.

CR: espanso solido nel contesto del canale inguinale di destra, di 4 cm di dubbio significato (eteroformazione? Lesione flogistica cronica?).

**Medico Radiologo dr Roberto Rivolta**



CONGREGAZIONE DELLE SUORE  
INFERMIERE DELL'ADDOLORATA  
OSPEDALE VALDUCE

Nome : MONTORO ITALO  
Data di nascita : 11-06-1936  
Sesso : M  
Residenza : VIA FIRENZE  
22070 CASNATE CON BERNATE (CO)  
Telefono : 031.450096

Cartella clinica : 2024906716  
Data ricovero : 29-07-2024  
Data dimissione : 30-07-2024

Egregio Collega,

dimettiamo in data odierna il Suo paziente Sig. Montoro Italo qui ricoverato in data 29-07-2024 con la seguente diagnosi:

Emia inguinale destra diretta, neoformazione a partenza dal funicolo spermatico in corso di tipizzazione istologica definitiva

#### Intervento chirurgico

In data 29-07-2024 il paziente è stato sottoposto ad intervento chirurgico in regime di elezione di riduzione ed ernioalloplastica inguinale destra sec. Trabucco ed orchifunicolectomia destra (in corso di tipizzazione istologica definitiva).

Decorso  
Regolare.

#### Prescrizioni

- Riposo;
  - Continua eventuale terapia praticata al domicilio;
  - Ripresa graduale della normale alimentazione;
  - Ghiaccio localmente;
  - Tachipirina 1000 mg 1 cpr ogni 8 ore max tre volte al die se dolore;
  - Utili medicazioni quotidiane al domicilio con soluzione betadinata e cerotto sterile sino alla rimozione dei punti di sutura;
  - Utile indossare mutanda elastocompressiva in ortostatismo per i prossimi 2-3 mesi;
- Controllo ambulatoriale per rimozione dei punti martedì 6 agosto ore 13:30 c/o ambulatorio Dott. Zanardo;  
Controllo clinico ambulatoriale fra 1 mese a parere del medico curante o prima secondo necessità clinica;  
- Per il ritiro dell'esame istologico verrà contattato non appena disponibile dalla nostra segreteria.

Siamo a disposizione per eventuali ulteriori informazioni.

Il medico di reparto

Da riportare in caso di nuovo esame o controllo ambulatoriale.

Il medico che dimette dr. ZANARDO MICHEL

Como, li 30-07-2024

#### UOC Chirurgia Generale Dir.: Dott. Alberto Vannelli

Dott. Michel Zanardo  
Dir. UOS Interdipartimentale di  
Chirurgia Mininvasiva

Dott. Fiorenzo Giacci  
Dott.ssa Maria Milanesi  
Dott.ssa Antonella Putorti  
Dott. Andrea Romanzi  
Dott. Fabrizio Rossi  
Dott.ssa Roberta Scolaro  
Dott. Daniele Trevisan


Reparto (piano 2B)  
Tel. 031 32 4266

Studio Medici (piano 2B)  
Tel. 031 32 4257

Day Surgery (piano 2A)  
Tel. 031 32 4333

Ambulatorio  
Tel. 031 32 4013  
LUN - VEN 08:00 - 16:30

Ambulatorio Enterostomia  
(piano 3B, stanza 321)  
Tel. 031 32 4263 / 031 32 4266  
MAR 07:30 - 14:15



CONGREGAZIONE DELLE SUORE  
INFERMIERE DELL'ADDOLORATA  
OSPEDALE VALDUCE

Nome : MONTORO ITALO  
Data di nascita : 11-06-1936  
Sesso : M  
Residenza : VIA FIRENZE  
22070 CASNATE CON BERNATE (CO)  
Telefono : 031.450096

Cartella clinica : 2024906716  
Data ricovero : 29-07-2024  
Data dimissione : 30-07-2024

DOCUMENTO FIRMATO DIGITALMENTE DA: DOTT. (O DOTT.SSA) ZANARDO MICHEL IL 30-07-2024 ALLE ORE 12:02 AI  
SENSI DELLA NORMATIVA VIGENTE.



BOLNICA  
CONGREGAZIONE DELLE SUORE  
INFERMIERE DELL'ADDOLORATA  
KONGREGACIJA SESTARA BOLNIČARKI GOSPE OD BOLI - VALDUCE 28.06.2024

Ime i prezime: Italo MONTORO

Oteklina na desnim preponama i na skrotalnom području nepoznatog podrijetla  
CT zdjeličnog abdomena i skrotuma

Dr. Zanardo

BOLNICA  
CONGREGAZIONE DELLE SUORE  
INFERMIERE DELL'ADDOLORATA  
KONGREGACIJA SESTARA BOLNIČARKI GOSPE OD BOLI - VALDUCE

Dr. MICHEL ZANARDO  
Specijalist kirurg

Ime i prezime:	Italo MONTORO	Telefon:	031-450096
Spol:	M.	Adresa:	Via Firenze 11
Datum rođenja:	11.06.1936.	Grad:	Casinate con Bernate
Datum prijema:	28.06.2024		

Pregleda pacijenta:

Pacijent navodi da je primijetio oteklinu u desnom preponskom području, bez simptoma. Napravljen je ultrazvuk s nalazom preponske otekline, ali interpretacija nije jednoznačna (ingvinalna kila? pubična cista?). Korisne bi bile daljnje pretrage.

Klinički pregled: prisutna je sferoidna otekline, pokretna u ingvinalnom kanalu, vjerojatno povezana s funikulom, ne reagira na kašalj. Teško je potvrditi da li se radi o kili ili cisti, stoga bi prije eventualnog uklanjanja bilo korisno dopuniti pregled sa sljedećim:

- CT abdomena, zdjelice i skrotuma radi preciznijeg utvrđivanja stanja otekline.
- Ponovni pregled pacijenta s ishodom pretraga kako bi se nastavilo s dijagnostičko-terapijskim postupkom.

Elektronička adresa: [michelzanardo@yahoo.it](mailto:michelzanardo@yahoo.it)

S kontrastnim sredstvom.

Dr. Michel Zanardo

NEXI

Placanje bankomatom

Iznos 252.00 €

CENTAR ZA RADIOLOGIJU

Služba za dijagnostiku – Como

Strada Statale dei Giovi 50 – 22070 Grandato (CO)

Telefon: 031-452431, adresa elektroničke pošte: info@crd.co.it Web stranica: crd.co.it

Ime i prezime:

Italo Montoro

Adresa:

Via Firenze 11

22070 Casnaate con Bernate (C)

Opis usluge:

1 TC abdomena sa i bez kontrasta

Iznos	250,00 €
Biljeg	2,00 €
Ukupno:	252,00 €

Placeno

## CENTAR ZA RADIOLOGIJU

Služba za dijagnostiku – Como

Strada Statale dei Giovi 50 – 22070 Grandato (CO)

Telefon: 031-452431, adresa elektroničke pošte: info@crd.co.it Web stranica: crd.co.it

Ime i prezime: Italo Montoro  
Datum rođenja: 11.06.1936.  
Opis pregleda: CT cjelokupnog abdomena sa i bez kontrasta, klasa doze IV  
Datum pregleda: 05.07.2024.  
Klinički upit:  
CT cjelokupnog abdomena i područja mošnje, sa i bez kontrasta

Razlog pregleda: Oteklina na desnim preponama i na skrotalnom području nepoznatog podrijetla.

Pregled je obavljen prije i nakon primjene kontrastnog sredstva (Iopamiro 300, 80 ml), korištenjem višeslojne tehnike. Hipodenzno nakupljanje, veličine od 1 mm do 2,1 cm, vidljivo u parenhimu jetre, koje se odnose na bilijarne ciste. Nema solidnih žarišnih lezija. Blaga hipertrofija lijevog režnja jetre. Žučni mjehur bez hipodenznih kamenaca. Žučni putevi nisu prošireni. Slezina normalne veličine. Pomoćna slezena na prednjoj strani, veličine oko 2 cm.

Pregled gušterače ne pokazuje žarišne lezije niti proširenja glavnog kanala gušterače. Portalna os je prohodna. Nema proširenja nadbubrežnih žlijezda.

Bubrezi normalne veličine. Mala gusta kortikalna cista na donjem polu lijevog bubrega, veličine 5 mm. Nema žarišnih lezija niti proširenja bubrežnih kanala i čašica. Bubrežna arterija koja je difuzno kalcificirana, normalnog je promjera. Blago proširenje zajedničkih ilijskih arterija.

Divertikuloza sigmoidnog dijela trenutno bez komplikacija. Bez lezije stijenke na mokraćnom mjehuru. Teško proširenje prostate. Oba testisa su prisutna u vreći mošnje i normalnog su izgleda.

U desnom preponskom kanalu prisutna je solidna tvorba, nepravilnog oblika, s kalcifikatima unutar same tvorbe, policikličnog izgleda i s pojačanim nakupljanjem kontrastnog sredstva nakon primjene kontrasta. Dimenzija tvorbe iznosi 4x3x3,4 cm.

Daljnji manji kalcifikati, ali bez solidnih proširenja, mogu se primijetiti u lijevom preponskom kanalu.

Nema znakova adenomegalija u preponskoj regiji i na razini vanjskih ilijskih osi.

Zaključak: Solidna ekspanzivna tvorba u desnom preponskom kanalu, veličine 4 cm, sumnjivog značenja (heterogena formacija? kronična upalna lezija?).

Radiolog: dr. Roberto Rivolta, dr. radiologije

BOLNICA  
CONGREGAZIONE DELLE SUORE  
INFERMIERE DELL'ADDOLORATA  
KONGREGACIJA SESTARA BOLNIČARKI GOSPE OD BOLI - VALDUCE

Ime i prezime: Italo MONTORO  
Datum rođenja: 11.06.1936  
Spol: M.  
Prebivalište: Via Firenze  
22070 Casnate con Bernate (CO)  
Telefon: 031.450096

Poštovani kolega,

obavještavamo Vas da smo danas otpustili Vašeg pacijenta gospodina Itala Montora, koji je primljen na bolničko liječenje dana 29.07.2024. sa sljedećom dijagnozom:

Desna preponska kila, novonastale tvorbe, na početku sjemene vrpce, u toku konačne histološkog utvrđenja.

Operativni zahvat:

Dana 29.07.2024. pacijent je podvrgnut operativnom zahvatu radi redukcije i preponske hernioplastike desno prema Trabuccu, kao i orhiektomije, odnosno uklanjanja desnog testisa (u tijeku konačne histološke tipizacije).

Tijek postupka: bez komplikacija.

Preporuke:

Odmor;

Nastavak eventualne terapije koja se prakticira kod kuće;

Postupno vraćanje normalnoj prehrani;

Lokalna primjena leda;

Tachipirina 1000 mg, 1 tableta svakih 8 sati maksimalno tri puta dnevno kod boli;

Medicinske obloge kod kuće s otopinom betadina i sterilnim flasterom sve do uklanjanja šavova;

Preporučuje se nošenje elastičnog kompresijskog donjeg rublja u stojećem položaju sljedeća 2-3 mjeseca.

Ambulantni pregled radi uklanjanja šavova u utorak, 6. kolovoza u 13:30 sati u ordinaciji Dr. Zanardo;

Ambulantni pregled za mjesec dana prema mišljenju liječnika, ili ranije p.p.  
Za dobivanje histološkog nalaza javi ćemo vam čim bude dostupan.

Stojimo na raspolaganju za dodatne informacije.

Odjelni liječnik

Molimo vas da priložite prilikom sljedećeg pregleda ili ambulantnog pregleda.

Digitalno potpisani nalaz.

Ja, Stefano Segnan, sudski tumač za talijanski i engleski jezik, imenovan rješenjem Ministarstva pravosuđa i uprave KLASA: UP/I-710-02/23-01/497, URBROJ: 514-03-03/02-23-09 od 06. prosinca 2023.g. potvrđujem da je gornji prijevod sukladan svom izvorniku na talijanskom/engleskom jeziku.

Br. 340/2024  
Rijeka, 14.10.2024.

